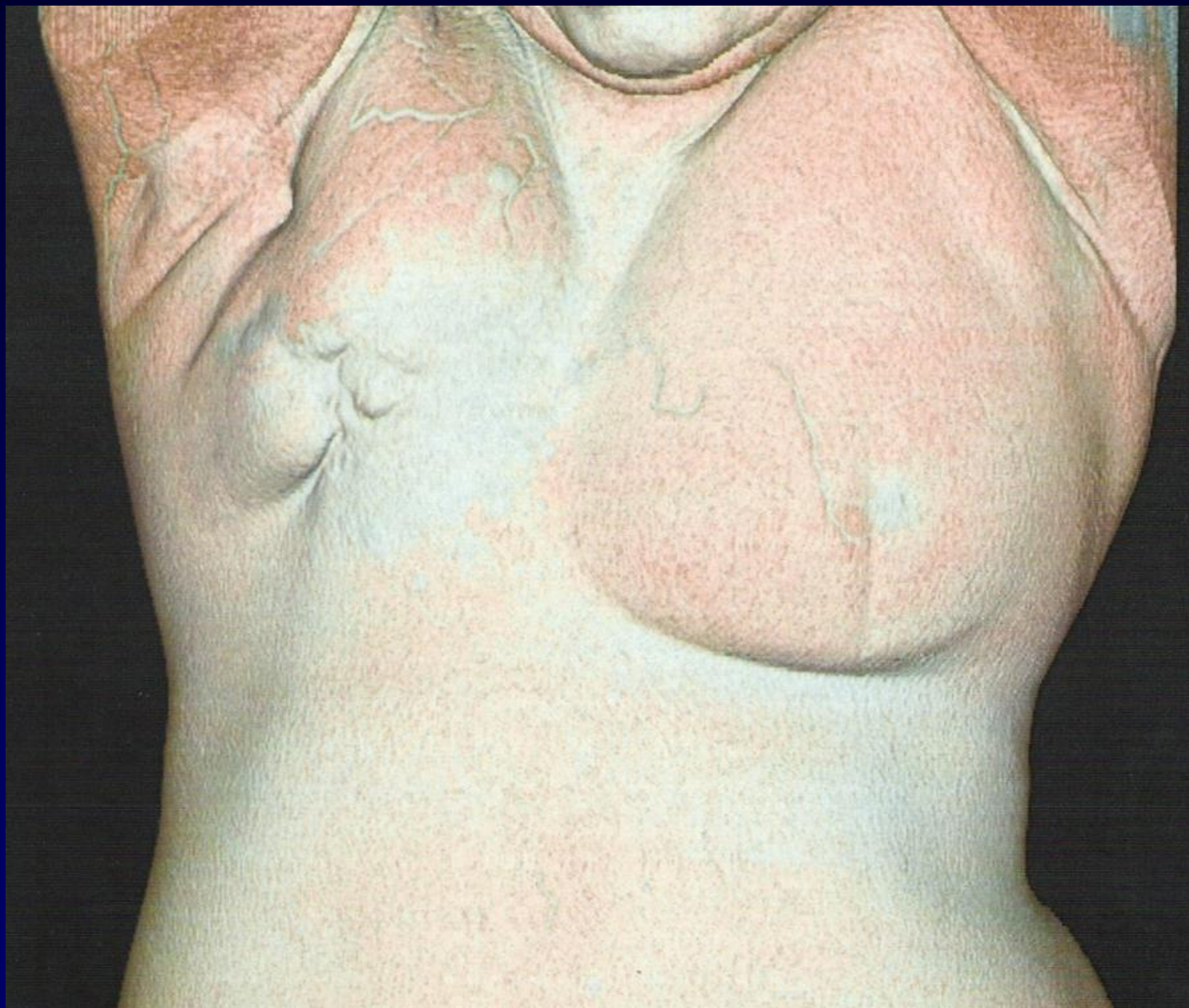




Patiente de 82 ans

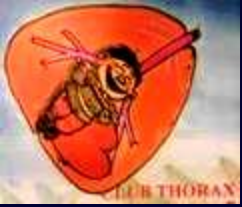Rétraction mammaire sur 20 ans

N'a pas eu beaucoup d'examen clinique ...





Diagnostic ?



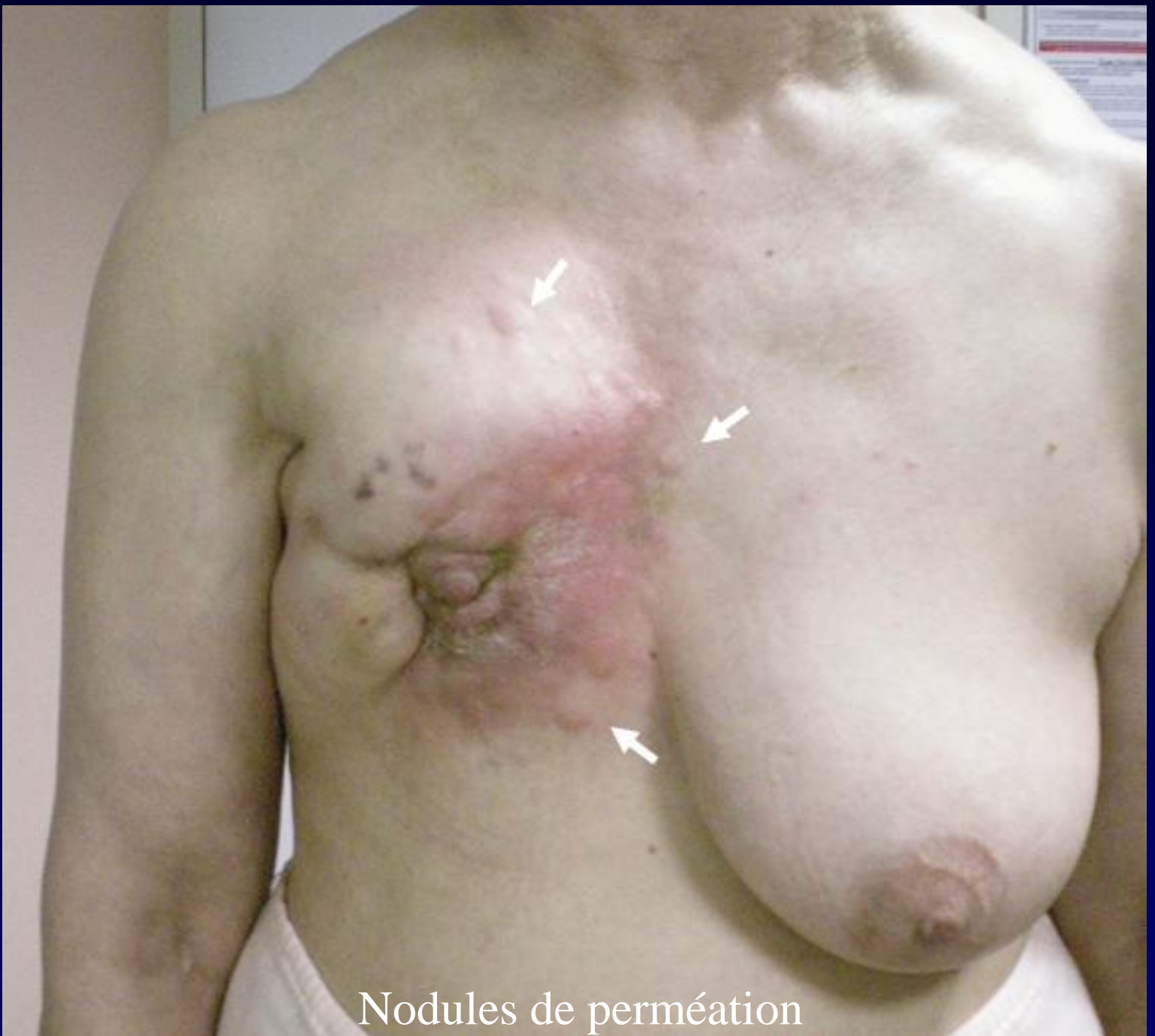Cancer lobulaire squirrheux en cuirasse

Grade III SBR

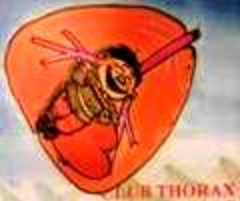ER (80 %) PR (10%) positive

NO / MO

Traitement : chimio néoadjuvante puis chirurgie avec lambeau du grand dorsal



Nodules de perméation



HES ; fibrose extensive (flèches)



SQUIRRHE

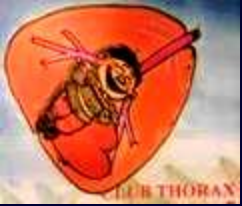Tumeur lente de la femme âgée : peu de cellules – beaucoup de fibrose

Carcinoma « en cuirasse »

Bon vs mauvais pronostic selon type de fibrose

L'angiogénèse peut être inhibée

Fibrose : métaplasie des adipocytes



Graham Little EG. General Carcinomatous Infiltration of the Skin of Arm (Cancer en cuirasse), apparently resulting from an X-ray Burn in Treatment of an Indolent Breast Scirrhus. Proc R Soc Med 1916; 9 : 74-76.

Macnamara NC. Abstract of clinical lectures carcinomas of the breast which require an operation. The british medical journal 1888; 19 : 1046-47.

Gray HT, Morton R. Case of Carcinoma en Cuirasse, treated by X-rays. Proc R Soc Med 1921; 14 : 25-27